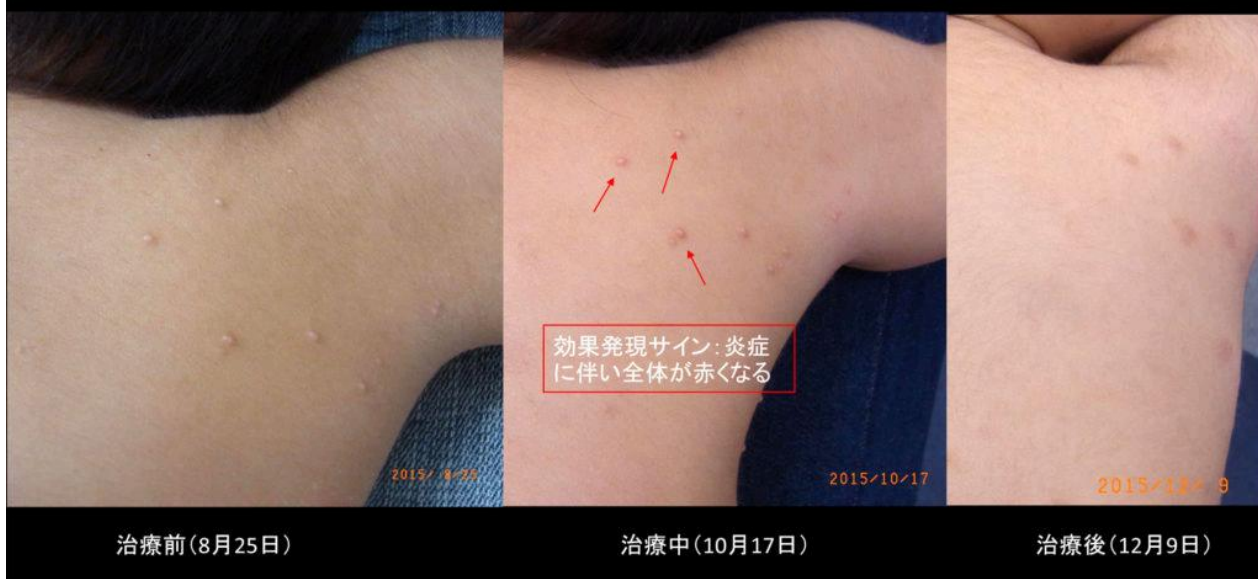
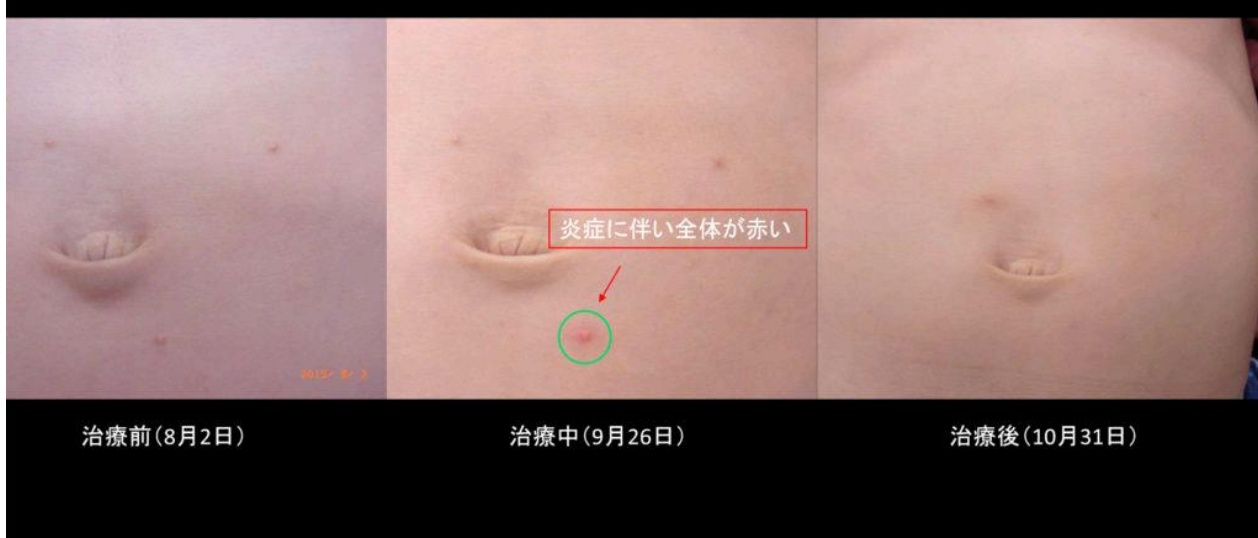
銀イオン配合抗菌軟膏の伝染性軟属腫への臨床試用 (治療経過の臨床写真追加資料)

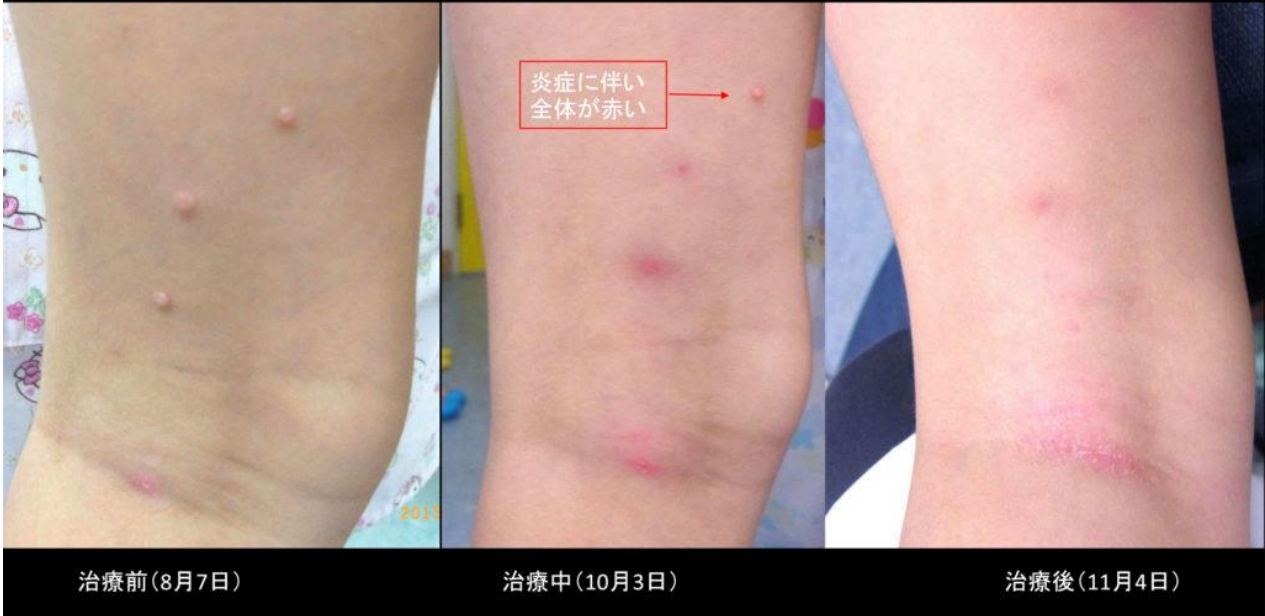
伝染性軟属腫(背部)の治療経過 1



伝染性軟属腫(腹部)の治療経過 2



伝染性軟属腫(下腿)の治療経過 3



伝染性軟属腫の治療経過 4

